

Izvjestitelji:

Divya Patel, Pritesh Raval, Jason Lim, Federico Moreno, Jacopo Buti, Prof Francesco D'Aiuto

Institucija:

Poslijediplomski studij parodontologije, Zavod za parodontologiju, UCL Eastman Dental Institute, London, Ujedinjeno Kraljevstvo

Prijevod:

Jelena Prpić Katedra za oralnu medicinu i parodontologiju, Studij dentalne medicine, Medicinski fakultet Sveučilišta u Rijeci

studija

Učinak imedijatnog postavljanja implantata na očuvanje alveolarnog grebena

Autori:

Marco Clementini, Agnese Agostinelli, Walter Castelluzo, Federica Cugnata, Fabio Vignoletti, Massimo De Sanctis

Dosadašnje spoznaje

Nakon ekstrakcije zuba dolazi do volumetrijskih promjena alveolarnog grebena, što rezultira smanjenjem visine i debljine preostalog grebena. Navedene promjene mogu utjecati na buduće postavljanje zubnih implantata u ispravan trodimenzionalni položaj vođen budućim nadomjestkom. Stoga su predloženi postupci očuvanja alveolarnog grebena (engl. *alveolar ridge preservation*, ARP) s ciljem smanjenja navedenih promjena.

Imedijatno postavljanje implantata se definira kao postavljanje zubnih implantata istovremeno s ekstrakcijom zuba, tijekom istog zahvata. Pruža prednosti smanjenja broja kirurških zahvata za pacijenta te osigurava imedijatnu fiksnu nadoknadu ekstrahiranog zuba.

Nažalost, dokazi upućuju na činjenicu da imedijatno postavljanje implantata ne sprečava u potpunosti postekstrakcijske promjene na alveolarnom grebenu, a sam postupak je povezan s većom vjerojatnošću za estetske i biološke komplikacije u usporedbi s konvencionalnim protokolima odgođenog postavljanja implantata.

Nedavna istraživanja podržavaju postupke koji kombiniraju očuvanje alveolarnog grebena s imedijatnim postavljanjem implantata. Do sada, nijedno istraživanje nije usporedilo promjene alveolarnog grebena nakon imedijatnog postavljanja implantata u kombinaciji s ARP nasuprot samom postupku ARP.

Ciljevi

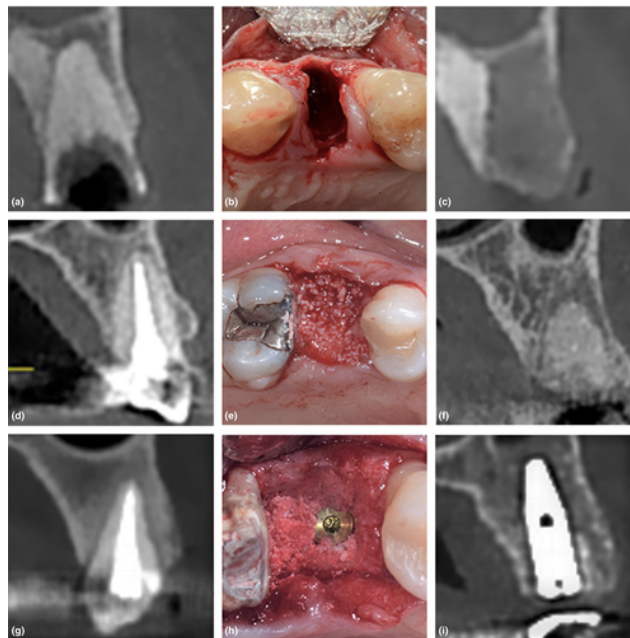
Primarni cilj ovog istraživanja bio je radiološki usporediti horizontalne promjene izražene u milimetrima između imedijatnog postavljanja implantata s ARP-om (I-ARP, eksperimentalna skupina) nasuprot samom ARP-u (ARP - pozitivna kontrola) i spontanom cijeljenju (engl. *spontaneous healing*, SH – negativna kontrola).

Materijali & metode

- Prospektivno kontrolirano, randomizirano, kliničko istraživanje.
- Izračun veličine uzorka temeljen je na zbirnoj statistici srednje vrijednosti i standardne devijacije iz istraživanja Junga i sur. objavljenog 2013. Ono je rezultiralo brojem od 10 ispitanika po skupini (ukupno tri skupine) kako bi se testirala nulta hipoteza (ukupno 30 pacijenata).
- Pacijenti su probani iz skupine upućene na Sveučilište Vita Salute Raffaele, Milano u razdoblju od siječnja 2016. do siječnja 2018. godine. Sudionici su pristali sudjelovati u istraživanju potpisivanjem informiranog pristanka u skladu s Helsinškom deklaracijom.
- Sveobuhvatni kriteriji uključivanja i isključivanja.
- Odignut je režanj pune debljine te je ekstrahiran jednokorijeni zub uz očuvanje bukalne koštane ploče. U ovoj su fazi pacijenti randomizirani u jednu od sljedećih skupina: 1) I-ARP, gdje su, uz implantat, postavljeni i goveđi deproteinizirani mineralni koštani nadomjesni materijal i kolagena membrana (DBBM/CM); 2) ARP s DBBM/CM; 3) SH.
- Postoperativno su pacijenti upućeni da ispiru dva puta dnevno s 0.2% otopinom klorheksidina. Pacijentima je također propisana antibiotska terapija Augmentinom 1g dva puta dnevno tijekom 6 dana te analgetici (Ibuprofen 600mg) prema potrebi.
- Pacijenti su slijedili individualne programe potporne terapije. Pacijenti su došli na ponovnu procjenu četiri mjeseca nakon ekstrakcije.
- Indeksi plaka i krvarenja na svim zubima (engl. *full mouth bleeding score*, FMBS; *full mouth plaque score*, FMPS), visina keratinizirane gingive, te debljina gingive su zabilježeni na dan zahvata i nakon četiri mjeseca.
- Sva klinička mjerenja proveo je jedan „slijepi“ i kalibrirani ispitivač.
- Snimanje tehnikom digitalne volumetrijske kompjuterizirane tomografije (CBCT) provedeno je prije i nakon liječenja. Parametri ekspozicije, uključujući i trajanje ekspozicije, bili su isti za oba snimanja. Dvije snimke su superponirane uz pomoć računalnog programa i to na razini bukalne i lingvalne koštane ploče te na razinama 1 mm, 3 mm i 5 mm apikalno od ruba alveolarnog grebena. Za testiranje razlika između ispitivanih skupina korišten je Kruskal-Wallis test.

Slika

Učinak imedijatnog postavljanja implantata na očuvanje alveolarnog grebena u usporedbi sa spontanom cijeljenjem nakon ekstrakcije zuba: radiološki rezultati randomiziranog kontroliranog kliničkog istraživanja.



CBCT snimka na dan terapije, intraoperativna snimka, te CBCT snimka 4 mjeseca postoperativno, za svaki od tri terapijska postupka.

(1) spontano cijeljenje:
(a) na dan terapije,
(b) intraoperativno,
(c) 4 mjeseca.

(2) DBBM/CM:
(d) na dan terapije,
(e) intraoperativno,
(f) 4 mjeseca.

(3) implantat/ DBBM/CM:
(g) na dan terapije,
(h) intraoperativno,
(i) 4 mjeseca.

Rezultati

- U analizu je probano i uključeno ukupno 30 sudionika.
- Klinički ishodi: nisu pronađene statistički značajne razlike između parametara FMPS, FMBS, visina keratinizirane gingive i debljina gingive niti prvog dana istraživanja niti nakon 4 mjeseca, za sve tri skupine.
- Horizontalne promjene: 1 mm apikalno od ruba alveolarnog grebena debljina grebena bila je smanjena za 43.2±25% (SH skupina), 19.2±9.1% (ARP skupina) te 14.9±4.9% (I-ARP skupina).
- Debljina središnjeg dijela bukalne koštane ploče 1 mm apikalno od ruba grebena smanjila se za 54.9±20.9% (SH), 25.9±11% (ARP) i 26±7% (I-ARP).
- Debljina središnjeg dijela bukalne koštane ploče 3 mm apikalno od ruba grebena smanjila se za 41.5±26.4% (SH), 15.7±13.8% (ARP) te 19.2±9.4% (IARP).
- Debljina središnjeg dijela lingvalne koštane ploče 1 mm apikalno od ruba grebena smanjila se za 24.3±22% (SH), 14.4±9% (ARP) te 5±9% (I-ARP).
- Nisu pronađene statistički značajne razlike između skupina ARP i I-ARP u bilo kojoj točki mjerenja.
- Pronađene su statistički značajne razlike između SH skupine te ARP i I-ARP skupina glede sljedećih radioloških parametara: promjene horizontalne dimenzije na razini 1 mm apikalno od grebena alveolarne kosti, promjene debljine grebena na središnjem dijelu bukalne koštane ploče na razinama 1 mm i 3 mm apikalno od ruba grebena.
- Dokazane su statistički značajne razlike između SH i I-ARP skupine za promjene debljine središnjeg dijela lingvalne koštane ploče u razini 1 mm apikalno od ruba grebena.
- Vertikalne promjene: nije bilo statistički značajnih razlika između skupina na bukalnom i lingvalnom rubu alveolarnog grebena.

Ograničenja

- Ograničena veličina uzorka koja je također onemogućila izračun korelacije između prediktivnih čimbenika kao što su pozicija zuba, debljina bukalne koštane ploče na početku istraživanja i radiološki ishodi.
- CBCT ne omogućuje analizu razine kontakta između kosti i implantata na mjestu postavljanja koštanog nadomjesnog materijala
- Dodatni kontrolni posjeti tijekom kojih bi se sakupili podaci ili informacije o tome bi li postavljanje implantata bilo moguće s ili bez koštanog nadomjesnog materijala u skupinama ARP i SH bili bi od iznimne koristi, budući da se navedeno smatra kritičnim ishodom u istraživanjima o ARP postupcima.
- Nedostaju mjere ishoda procijenjene od strane pacijenta s ciljem određivanja nuspojava ili dobrobiti od određenog terapijskog protokola.

Zaključci & klinički značaj

- Vertikalne i horizontalne promjene alveolarnog grebena neminovno se događaju nakon ekstrakcije zuba s odizanjem režnja, bez obzira na postupak augmentacije grebena.
- Tehnike augmentacije grebena (s ili bez imedijatnog postavljanja implantata) smanjuju morfološke promjene u horizontalnoj dimenziji (a koje su najizraženije u koronarnom dijelu bukalne koštane ploče) u usporedbi sa spontanom cijeljenjem.
- Imedijatno postavljanje implantata u postekstrakcijsku ranu u kombinaciji s ARP-om može predstavljati povoljno rješenje za smanjenje morfoloških promjena na tvrdim tkivima, kao i ukupnog trajanja terapije.
- Postavljanje implantata u kombinaciji s postupcima ARP-a rezultiralo je sličnim smanjenjem dimenzija alveolarnog grebena u usporedbi sa samo ARP-om, što je u oba slučaja bilo značajno manje nego kod spontanog cijeljenja.
- Imedijatno postavljanje zubnih implantata u kombinaciji s ARP-om može predstavljati kvalitetnu opciju za smanjenje ukupnog vremena trajanja liječenja.



JCP Digest broj 67 sažetak je originalnog članka „The effect of immediate implant placement on alveolar ridge preservation compared to spontaneous healing after tooth extraction: Radiographic results of a randomized controlled clinical trial”, J Clin Periodontol. 2019; 46 (7), 776-786. DOI: 10.1111/jcpe.13125.



<https://www.onlinelibrary.wiley.com/doi/full/10.1111/jcpe.13125>



Pristup kroz stranicu za članove EFP-a: <http://www.efp.org/members/jcp.php>