

Izvestitelji:

Ettore Amerio, Miguel Angel Carreño Muriel, Cristina Llana Durall, Giuseppe Mainas, Josep M^a Martínez Amargant, Jesús Muñoz Peñalver, Jose Nart

Institucija:

Poslijediplomski program parodontologije i implantologije, Međunarodno sveučilište de Catalunya (UIC), Barcelona

Prijevod:

Ivan Puhar Zavod za parodontologiju, Stomatološki fakultet Sveučilišta u Zagrebu

studija

GBR kod implantata s dehiscencijama možda ne zahtijeva dodatak autogenog koštanog čipsa

Autori:

Andy Temmerman, Simone Cortellini, Jeroen Van Dessel, Alexander De Greef, Reinhilde Jacobs, Rutger Dhondt, Wim Teughels, Marc Quirynen

Dosadašnje spoznaje

Vađenje jednog ili više zubi rezultirat će nizom promjena bezubog segmenta alveolarnog nastavka. Štoviše, ni ugradnja implantata u svježu ekstrakcijsku alveolu ni tehnike očuvanja alveolarnog grebena neće prevenirati fiziološko modeliranje/remodeliranje koje se događa nakon uklanjanja zuba.

Nakon četiri do osam tjedana spontanog cijeljenja u alveoli dolazi do stvaranja male količine primarnog koštanog tkiva (nelamelarna kost) i potpunog zatvaranja mekih tkiva. Istovremeno dolazi do smirivanja kronične infekcije i resorpcije snopne kosti na središnjem bukalnom dijelu. Kako bi se reducirao rizik od postoperativnih komplikacija preporuča se rana ugradnja implantata ili, tip 2 ugradnje implantata".

U većini slučajeva potrebni su postupci regeneracije kosti kako bi se poboljšao volumen kosti i smanjio rizik od mukoznih recesija. Vođena regeneracija kosti (GBR) rezultira srednjom redukcijom vertikalne visine defekta od 5.1 do 0.9 mm i rezolucijom defekta od 81.3 %.

Međutim, postoje ograničeni dokazi o upotrebi ksenografta poput deproteiniziranog goveđeg koštanog minerala (DBBM), bilo samog ili u kombinaciji s autogenim koštanim čipsom, kao i podaci o stopi resorpcije koštanog nadomjestka.

Ciljevi

Cilj ovog istraživanja bio je klinički i radiološki ocijeniti primjenu DBBM u odnosu na kombinaciju DBBM i autogenog koštanog čipsa u terapiji koštanih dehiscencija kod ugradnje implantata.

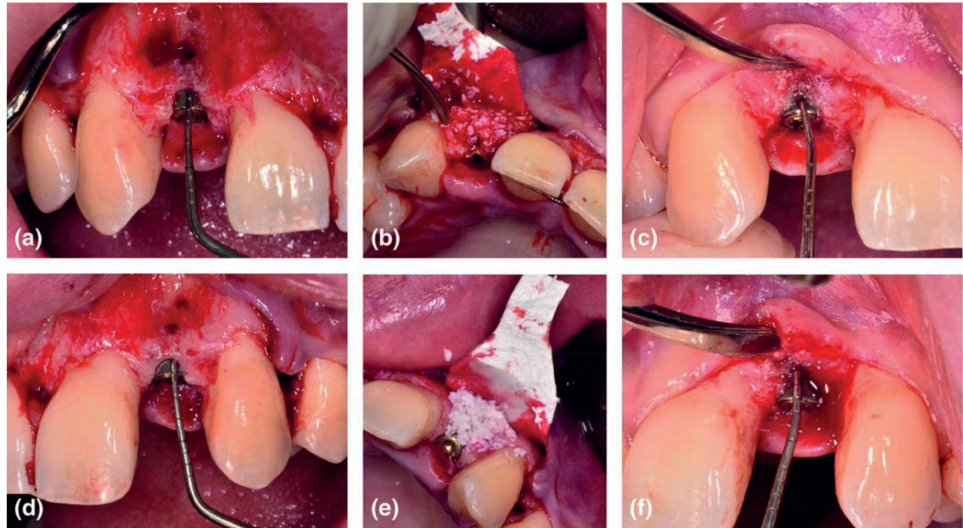
Materijali & metode

- Ovo je bilo randomizirano, kontrolirano kliničko istraživanje *split-mouth* dizajna i uključivalo je 14 pacijenata (srednje dobi 54.6 godina) kod kojih je provedena bilateralna ugradnja implantata sa simultanom GBR tehnikom za liječenje koštanih dehiscencija. Ispitanici su randomizirani u ispitivanu i kontrolnu skupinu.
- Kriteriji uključivanja bili su prisustvo bilateralno djelomično bezubog grebena nakon ekstrakcije zuba s minimalno jednim susjednim zubom, dostupna preoperativna CBCT snimka te uklanjanje zuba izvedeno minimalno osam tjedana prije GBR-a. Kriteriji isključivanja bili su pušenje, sistemske bolesti i lijekovi koji bi mogli utjecati na ishode, prethodno ozračenje čeljusti i raniji GBR istog područja.
- Postavljeni su implantati u razini kosti te su se pojavile dehiscencije. Ispitivana skupina je dobila samo DBBM, dok je u kontrolnoj skupini postavljen autogeni koštani čips prekriven s DBBM. Jednaka količina materijala je postavljena na obje strane. Resorptivna kolagena membrana je korištena u obje skupine slijedeći GBR principe. Nakon četiri mjeseca postavljene su nadogradnje za cijeljenje, a osam tjedana nakon toga pacijenti su dobili konačni protetski nadomjestak.
- Nakon ugradnje implantata i postavljanja nadogradnji na različitim razinama ramena implantata pomoću parodontološke sonde su izmjereni visina vertikalnog defekta (VDH), dubina horizontalnog defekta (HDD) i širina horizontalnog defekta (HDW). CBCT snimke su snimljene nakon postavljanja implantata i nakon četiri mjeseca.
- Primarni ishod je bila promjena visine vertikalnog defekta nakon 16 tjedana. Sekundarni ishodi su bili promjena dimenzija horizontalnog defekta i promjene razine marginalne kosti godinu dana nakon funkcionalnog opterećenja.

Slika

Goveđi ksenograft u kombinaciji s autogenim koštanim čipsom u odnosu na samo ksenograft za augmentaciju koštanih dehiscencija oko dentalnih implantata. Randomizirano kontrolirano split-mouth kliničko istraživanje.

- (a) Mjerenja defekta prije GBR postupka (kontrolna strana).
- (b) GBR augmentacijski postupak s autogenim koštanim čipsom i DBBM (kontrolna strana) i resorptivnom kolagenom membranom.
- (c) Mjerenja defekta prilikom ponovnog otvaranja i postavljanja nadogradnje (kontrolna strana).
- (d) Mjerenja defekta prije GBR postupka (ispitivana strana).
- (e) GBR augmentacijski postupak s DBBM (ispitivana strana) i resorptivnom kolagenom membranom.
- (f) Mjerenja defekta prilikom ponovnog otvaranja i postavljanja nadogradnje (ispitivana strana).



Rezultati

• 14 pacijenata i 28 implantata uglavnom je opskrbljeno pojedinačnim kronicama na vijak (61 %) na poziciji pretkutnjaka (57 %).

• Stopa preživljavanja implantata nakon jedne godine iznosila je 96.4 %.

Primarni ishodi:

- Nakon četiri mjeseca klinički je utvrđena promjena visine vertikalnog defekta od 2.07 mm (46.7 %) u ispitivanoj skupini i 2.8 mm (50.9 %) u kontrolnoj skupini, što nije bila signifikantna razlika.
- Vertikalni defekti su u potpunosti sanirani na 14 % ispitivanih i 21 % kontrolnih mjesta.
- Radiološka srednja visina kosti nakon opterećenja i godinu dana nakon opterećenja iznosila je 0.01 mm (ispitivana skupina,

SD 0.56) i 0.16 mm (kontrolna skupina, SD 0.31), što nije bila signifikantna razlika.

Sekundarni i tercijarni ishodi:

- Širina horizontalnog defekta na razini ramena implantata promijenila se u prosjeku 1.85 mm (40.5 %) u ispitivanoj skupini i 1.75 mm (40.9 %) u kontrolnoj skupini, što nije bila signifikantna razlika.
- Promjene augmentacijske debljine nisu bile statistički različite između skupina – 68.9 % (0.45 mm) u ispitivanoj skupini i 55.5 % (0.64 mm) u kontrolnoj skupini.

Ograničenja

- Uzorak od 14 pacijenata bio je relativno malen.
- Vrijeme od četiri mjeseca za izvođenje druge kirurške faze možda je bilo prekratko.
- Nije bilo ujednačene distribucije implantata ugrađenih u gornju i donju čeljust (20 u odnosu na 8).
- Široki vremenski raspon od ekstrakcije zuba do ugradnje implantata (5 do 47 mjeseci).
- Svi implantati su potopljeni 1 mm subkrestalno.
- Nema podataka o osobitostima mekih tkiva (keratinizacija, debljina, pričvrstak).

Zaključci & klinički značaj

- Primjena DBBM u kombinaciji s autogenim koštanim čipsom nije bila povezana s ikakvom prednošću u odnosu na primjenu samog ksenografta kada se promatra dobitak vertikalne i horizontalne kosti. Kombinacija se stoga čini beskorisnom.
- Rezidualne koštane dehiscencije trebaju se očekivati nakon razdoblja cijeljenja, neovisno o primijenjenom nadomjesnom materijalu.
- Autologna kost u kombinaciji s DBBM za liječenje koštanih dehiscencija prilikom ugradnje implantata čini se da nije isplativa s obzirom da ne pruža dodatne benefite u smislu dimenzionalnih promjena alveolarnog grebena. Suboptimalna rezolucija koštanih dehiscencija čini se da je česta pojava.



JCP Digest broj 73 sažetak je originalnog članka „Bovine-derived xenograft in combination with autogenous bone chips versus xenograft alone for the augmentation of bony dehiscences around oral implants: A randomized, controlled, split-mouth clinical trial”, J Clin Periodontol. 2020; 47 (1), 110-119. DOI: 10.1111/jcpe.13209.



<https://www.onlinelibrary.wiley.com/doi/epdf/10.1111/jcpe.13209>



Pristup kroz stranicu za članove EFP-a: <http://www.efp.org/members/jcp.php>