

Izvjestitelji:

Nargiz Aliyeva, Matteo Corana, Veronica Del Lupo, Federica Romano, Giacomo Baima, Dr Giulia Maria Mariani, Prof. Mario Aimetti

Institucija:

Poslijediplomski program parodontologije, Stomatološki fakultet C.I.R, Torino, Italija

Prijevod:

Dario Bojčić Ordinalcija dentalne medicine Bojčić, Split

studija

Poboljšavaju li čimbenici rasta očuvanje alveolarnog grebena u ekstrakcijskim alveolama

Autori:

Xuzhu Wang, Melissa Fok, George Pelekos, Lijian Jin, Maurizio Tonetti

Dosadašnje spoznaje

Autologni faktori rasta dobiveni iz krvi (ABD-GF), trombocitni koncentri druge generacije-leukocitima i trombocitima bogat fibrin (L-PRF), dobili su značajnu kliničku pozornost posljednjih godina. Pretpostavka za ovaj veliki interes je da se lokalnom primjenom ABD-GF ili L-PRF osigurava veća koncentracija bioaktivnih molekula na lokalnoj razini, što može poboljšati proces cijeljenja rana.

Međutim, do danas se malo zna o *in vivo* koncentracijama faktora rasta u ekstrakcijskim alveolama za vrijeme cijeljenja prirodnim putem kao i nakon primjene L-PRF-a.

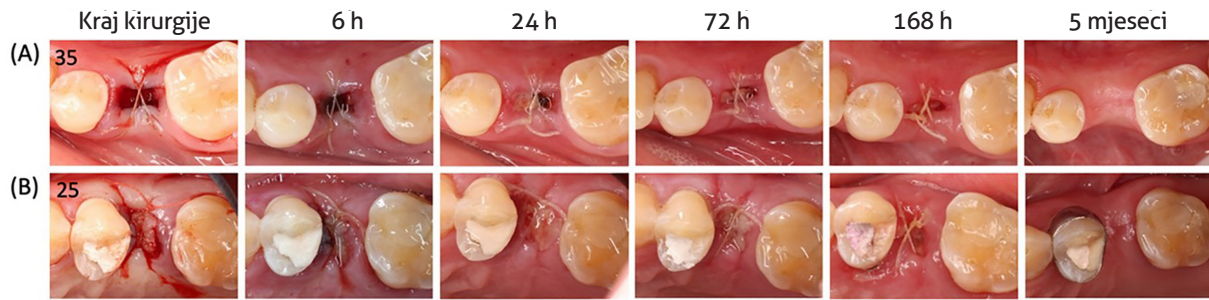
Ciljevi

Usporediti lokalno oslobađanje faktora rasta, rano cijeljenje rane i promjene u dimenzijama alveolarnog grebena u ekstrakcijskim alveolama kod prirodnog cijeljenja s onima u koje je postavljen L-PRF za očuvanje alveolarnog grebena.

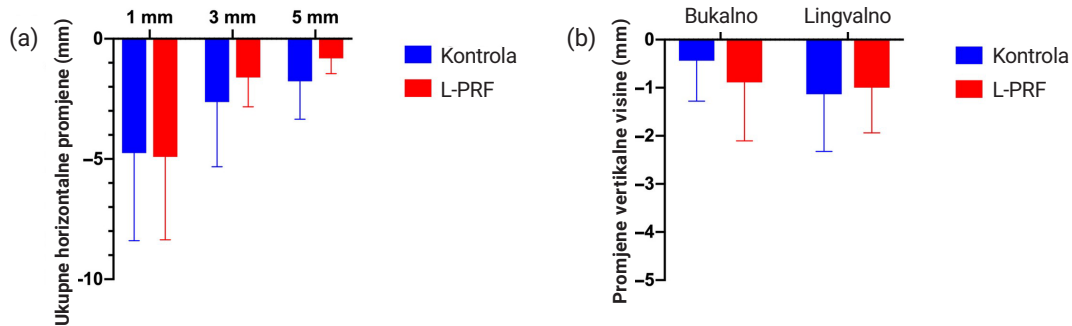
Materijali & metode

- Dizajn studije: Intraindividualno randomizirano kontrolirano kliničko istraživanje s petmesečnim praćenjem.
- Populacija i liječenje: sistemski zdravi, nepušači, ispitanici između 18-70 godina kojima je bila potrebna ekstrakcija dva beznađna nemolarna zuba, zbog karijesa, resorpcije korijena ili iz ortodontskih razloga. Zubi zahvaćeni parodontnim procesima, periapikalnim lezijama i s akutnim apscesima bili su isključeni. Eksperimentalni zubi (s aplikacijom L-PRF-a) kao i kontrolni zubi (sa spontanom cijeljenjem) nasumce su alocirani.
- Ishodi studije:
 - Promjene u horizontalnim dimenzijama alveolarnog grebena 1 mm ispod ruba alveolarnog grebena nakon pet mjeseci (primarni ishod), procijenjen 3D intraoralnim digitalnim snimkama.
 - Promjene u kinetici faktora rasta i koncentraciji citokina u tekućini iz rane sakupljenoj sterilnim papirnatim trakama nakon 6, 24, 72 i 168 sati.
 - Rano cijeljenje rane prema modificiranom indeksu cijeljenja rana (WHI).
 - Promjene u linearnom profilu alveolarnog grebena, uspoređujući početnu liniju superpozicijom 3D intraoralnih digitalnih snimaka uzetih nakon pet mjeseci.
 - Promjene bukalnog volumena izračunate nakon pretvorbe superponiranih STL datoteka u solidne volumene.
 - Vertikalne i horizontalne promjene dimenzija tvrdog tkiva na superponiranim CBCT slikama nakon pet mjeseci cijeljenja.
 - Mogućnost ugradnje protetski vođenog implantata (PGI) standardne veličine (duljina 8 mm, promjer 3,3 mm) ili potreba za augmentacijom.
- Statistička analiza uključivala je: analizu površine ispod krivulje (AUC), linearni mješoviti model ponovljenih mjerenja i upareni t-test za procjenu ukupne količine biomarkera oslobođenih tijekom studije i razlike između i unutar grupa; McNemar-Bowker test za usporedbu omjera skupina sa sposobnošću za standardni PGI smještaj.

Slika 1: Reprezentativan slučaj prikazuje rano cijeljenje i alveolarne promjene. Okluzalni pogled na proces cijeljenja postekstrakcijske alveole kontrolnog mjesta (A) i L-PRF mjesta (B).



Slika 2: a) Horizontalne linearne promjene širine alveolarne kosti između početka i 5 mjeseci praćenja; 1, 3 i 5 mm ispod lingvalnog koštanog ruba. b) Vertikalne promjene tvrdih tkiva bukalno i lingvalno između početka i 5 mjeseci praćenja.



Rezultati

- Uključeno je osamnaest pacijenata (devet žena); u većini slučajeva izvađeni zubi su bili maksilarni pretkutnjaci.
- Veća koncentracija faktora rasta nalazila se u tekućini rane nakon lokalne primjene L-PRF nego na kontrolnim mjestima. Razlike su bile statistički značajne za trombocitni faktor rasta-AA (PDGF-AA), transformirajući faktor rasta $\beta 1$ (TGF- $\beta 1$) i faktor rasta vaskularnog endotela (VEGF).
- Nema razlike među skupinama kod modificiranog WHI-a nakon 6, 24, 72 i 168 sati (slika 1).
- Značajne su kontrakcije alveolarnog grebena na svim mjestima vađenja između početne vrijednosti i petomjesečnog praćenja, bez značajnih razlika među skupinama ($p > 0,05$).
- Radiografska resorpcija alveolarne kosti prisutna je u obje skupine, s promjenama u vertikalnoj visini kosti i horizontalnoj debljini kosti koje su usporedive među skupinama ($p > 0,05$) (slika 2).
- Što se tiče mogućnosti postavljanja PGI, nije bilo značajne razlike u odnosu na standardno postavljanje, simultano vođenu regeneraciju kosti ili dvofazno postavljanje između dvije grupe ($p > 0,05$).

Ograničenja

- Mala veličina uzorka.
- Samo ispitanici bez ikakvog čimbenika rizika za usporeno cijeljenje rana.
- Samo nemolarni zubi.
- Nedostatak usporedbe ishoda koji su prijavili pacijenti zbog intraindividualnog dizajna studije.
- Moguće pogreške u superponiranju CBCT snimaka.
- Nije korišten koštani nadomjesni transplantat za stabilnost krvnog ugruška što bi moglo biti korisno kod očuvanje alveolarnog grebena.

Zaključci & klinički značaj

- L-PRF nije promijenio sadržaj faktora rasta, ali je omogućio njihovu veću lokalnu koncentraciju u tekućini rane; to nije utjecalo na poboljšano zacjeljivanje mekih tkiva ili bilo kakvu drugu kliničku korist.
- Uzorci zacjeljivanja nisu se razlikovali među skupinama.
- U obje skupine je došlo do horizontalne i vertikalne resorpcije alveolarnog grebena, što rezultira dodatnom potrebom za augmentacijom kosti ili dvofaznim zahvatom kako bi se omogućila postava PGI-a.
- Potrebno je više studija kako bi se razjasnila biološka aktivnost povišene koncentracije faktora rasta unutar tekućine rane kod primjene L-PRF-a i njegov mogući utjecaj na očuvanje alveolarnog grebena.



JCP Digest 105 sažetak je originalnog članka „Increased local concentrations of growth factors from leucocyte- and platelet-rich fibrin do not translate into improved alveolar ridge preservation: An intra-individual mechanistic randomized controlled trial” J Clin Periodontol. 49(9):889-898. DOI: 10.1111/jcpe.13688



<https://www.onlinelibrary.wiley.com/doi/10.1111/jcpe.13688>



Pristup kroz stranicu za članove EFP-a: <http://www.efp.org/members/jcp.php>