

Résumé d'après l'article du *Journal of Clinical Periodontology*, volume 50, numéro 4 (avril 2023), 500-510

Editeur : Andreas Stavropoulos, président du Comité des affaires scientifiques de l'EFP

Rapporteurs :

Alessandra Bandel et Walter Castelluzzo,
avec Luigi Barbato et Pr Francesco Cairo

Affiliation :

Postgraduate programme en parodontologie,
Université de Florence, Italie

Traductrice :

Zeineb Hamdi Chef de clinique, département de Parodontologie, Faculté d'Odontologie, Université de Paris

étude

Le phénotype alvéolaire pourrait représenter la limite d'une régénération osseuse guidée horizontale

Auteurs :

Marc Quirynen, Pierre Lahoud, Wim Teughels, Simone Cortellini, Rutger Dhondt, Reinhilde Jacobs, Andy Temmerman

Contexte

Lors de la planification d'une thérapeutique implantaire, un problème courant est celui de l'absence de dimensions adéquates de la crête alvéolaire.

La régénération osseuse guidée (ROG) est une technique efficace pour obtenir un volume suffisant pour permettre une chirurgie prothétiquement guidée, mais le greffon buccal peut être exposé à la résorption au fil du temps.

La plupart de la résorption a lieu pendant les premières phases d'intégration et de régénération (résorption précoce), mais elle peut se poursuivre à long terme (résorption tardive).

Différents facteurs déterminants peuvent affecter la stabilité de la ROG latérale, allant de la morphologie du défaut à la technique choisie et au type de biomatériau appliqué.

Il n'existe que peu d'informations sur l'impact possible du contour naturel de la crête alvéolaire ou de la « dimension phénotypique individuelle » (IPD) sur les résultats de la ROG. La IPD peut être représentée par les dimensions osseuses du site sain controlatéral —mesurées par tomographie à faisceau conique (CBCT)— et pourrait représenter la limite anatomique de l'augmentation de l'os alvéolaire et donc déterminer le degré de résorption du greffon indépendamment de l'étendue du surcontour horizontal.

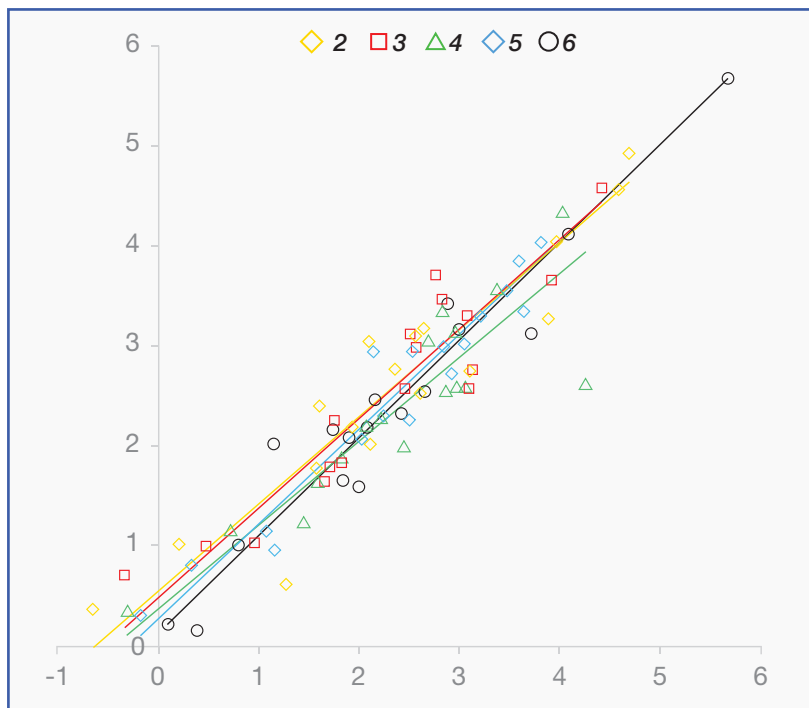
Objectif

Cette étude cherche à évaluer si le volume du site sain controlatéral (IPD), mesuré par CBCT, peut prédire le degré de résorption après une procédure GBR en termes de dimensions linéaires et volumétriques.

Matériel et méthodes

- Une étude de cohorte rétrospective a analysé une base de données de patients ayant bénéficié d'une procédure de régénération osseuse guidée (ROG) au niveau maxillaire.
- Les patients ont été inclus dans l'étude s'ils présentaient :
 - Une arcade maxillaire relativement symétrique.
 - Un volume d'os alvéolaire controlatéral intacte.
 - CBCT préopératoire.
 - Un CBCT réalisé immédiatement après la procédure de GBR.
 - Au moins un CBCT pris six à huit mois après la chirurgie (pour évaluer la résorption précoce) et/ou ≥ 12 mois après la pose de l'implant pour mesurer l'impact de la résorption précoce et de la résorption tardive.
- En utilisant la reconstruction virtuelle 3D et la superposition du CBCT, la stabilité volumétrique de l'augmentation latérale a été évaluée à différents moments.
- Le contour osseux du site sain controlatéral —représentant l'IPD de la crête alvéolaire— a été superposé au site GBR à l'aide du logiciel Mimics (Materialise, Louvain, Belgique).
- Des mesures linéaires ont été effectuées, en commençant 2 mm apicalement à la partie la plus coronale du greffon jusqu'à 10 mm apicalement.
- Une analyse volumétrique de l'ensemble du GBR a été réalisée à 2 mm de la limite mésiale, distale et apicale à des fins de standardisation.
- L'analyse statistique a été réalisée à l'aide d'un modèle linéaire mixte et d'une analyse de régression pour les mesures 2D, ainsi que d'une analyse de comparaison des parties (SPCA) pour l'évaluation volumétrique.

Figure : Corrélation entre la qualité de l'augmentation osseuse initiale au-delà de la ligne en miroir et l'importance de la résorption du greffon $\geq 1,5$ an après la ROG (résorption précoce et résorption tardive combinées)



Remarque : les mesures ont été effectuées à différents niveaux (2 mm, 3 mm, 4 mm, 5 mm et 6 mm apicaux par rapport à la crête alvéolaire)

Résultats

- Vingt-trois sites GBR de 17 patients ont été analysés et divisés en trois groupes en fonction des données CBCT disponibles, afin d'évaluer l'impact (I) d'une résorption précoce, (II) d'une résorption précoce et d'une résorption tardive combinées, et (III) d'une résorption précoce et d'une résorption tardive séparées.
- Différents types de sites édentés ont été traités. Une membrane de collagène a été utilisée comme barrière dans tous les cas, mais différents matériaux de régénération ont été utilisés.
- Immédiatement après l'intervention chirurgicale, l'augmentation osseuse moyenne, mesurée à 2 mm de la partie la plus coronaire du greffon, était de $5,0 \pm 2,1$ mm.
- Après six à huit mois de cicatrisation, la quantité de régénération osseuse a été réduite à $3,7 \pm 2,2$ mm. Cela signifie que le greffon dépassait l'IPD au niveau du site controlatéral d'environ 0,7 mm.
- À un stade de cicatrisation avancé (≥ 18 mois), l'augmentation osseuse a encore été réduite à environ 2,5 mm et le contour du greffon correspondait presque parfaitement à l'IPD au niveau du site controlatéral.
- Les analyses 2D et 3D ont montré une très forte corrélation entre le volume final de régénération osseuse et l'IPD (écart moyen de $0,0 \text{ mm} \pm 0,5 \text{ mm}$).
- De même, la quantité d'os "en dehors" de l'IPD immédiatement après la procédure chirurgicale est en parfaite corrélation avec le volume finale de résorption du greffon après une année et demie (coefficients de corrélation compris entre 0,84 et 0,98 ; $p < 0,001$).

Limitations

- Le nombre de patients disponibles pour l'analyse était très limité.
- Aucune information n'a été donnée sur l'anatomie des défauts traités ou sur la raison de la perte dentaire. Les différentes configurations anatomiques du défaut peuvent influencer les résultats de la procédure de régénération.
- Différents matériaux ont été utilisés pour les procédures de régénération osseuse guidée horizontalement. Une sous-analyse menée par les auteurs n'a montré aucune différence entre le bloc osseux L-PRF et le bloc osseux composite (50 % Bio-Oss + 50 % d'os autogène) - mais cela a été observé dans un sous-échantillon très limité de patients, ce qui empêche de dégager des conclusions générales à partir des résultats.

Conclusions & impact

- Il est à noter qu'après une procédure de GBR, une partie importante du greffon se résorbe. La résorption précoce et tardive étaient toutes deux de l'ordre de 1 mm.
- Le phénotype osseux individuel semble être un bon prédicteur du processus de résorption. Après 18 mois de cicatrisation, le contour des greffons correspond presque parfaitement à l'IPD, tel que mesuré par CBCT.
- Cette découverte pourrait guider les cliniciens dans la détermination de la quantité maximale d'os qui peut être régénérée par GBR, bien que des recherches supplémentaires avec un plus grand échantillon de patients soient nécessaires.



JCP Digest 112 est un résumé de l'article "Alveolar phenotype" limits dimensions of lateral bone augmentation.' J Clin Periodontol. 2023; 50(4): 500-510. DOI: 10.1111/jcpe.13764



<https://www.onlinelibrary.wiley.com/doi/10.1111/jcpe.13764>



Accès via la page "membres" du site de l' EFP : <http://efp.org/members/jcp.php>